

ГЕМОРРАГИЧЕСКИЙ СИНДРОМ ОЖИРЕНИЯ ПЕЧЕНИ

ОПИСАНИЕ

Геморрагический синдром ожирения печени (FLHS) - неинфекционное заболевание, характеризующееся чрезмерным накоплением жира в печени и брюшной полости, вызывая разрывы печени, кровоизлияние и внезапную смерть птицы⁷. Смерть птицы происходит в результате внутреннего кровотечения.

FLHS чаще всего встречается у продуцирующих несушек, которые содержатся в клетках. Пораженные стада могут привести к значительным экономическим потерям, как от смертности птиц, так и от снижения яйценоскости²⁵. В одном эпидемиологическом исследовании, 40% падежа птицы содержащейся в клетках, были связаны с FLHS. Также исследование показало, что FLHS может возникать при без клеточном содержании птицы, но с меньшими показателями потерь, чем при содержании в клетке. Общая смертность от ожирения печени обычно не превышает 5%.

ПАТОЛОГИЯ

Птицы в пораженных стадах, как правило, страдают ожирением (избыточный вес около 20% и более) и демонстрируют внезапный спад яйценоскости⁸. У павших птиц часто наблюдается бледность головы, серёжек, гребня или кожи. Вскрытие показывает увеличение печени, бледность, мягкость и накопление жира. Избыток жира в печени делает её желтой, мягкой и рыхлой. Поражённая печень теряет структурную целостность, что приводит к её повреждению, разрыву и кровоизлиянию. Печень может легко разламываться при обработке. Большие сгустки крови обнаруживаются в брюшной полости. Образование сгустка крови происходит от разрыва капсулы печени. В других случаях, печень желтая, жирная и мягкая. Есть, как правило, обильные брюшные и кишечные (брыжеечные) жировые запасы.

ГИСТОПАТОЛОГИЯ

Микроскопическое исследование ткани печени, показывает клетки печени (гепатоциты), которые сильно разжижаются жиром. Могут присутствовать кровотечения. Жир в гепатоцитах выглядит как прозрачные пространства (вакуоли) в цитоплазме гепатоцитов^{15,20,26}. Накопление жира в печени, ослабляет целостность кровеносных сосудов, что приводит к кровоизлиянию⁵.

КАЧЕСТВОМ ЯИЧНОЙ СКОРЛУПЫ

Существует связь между FLHS и плохим качеством яичной скорлупы⁸. Одной из важных функций печени, является активация витамина D в его метаболически активную форму. Уровни кальция в сыворотке у птицы с FLHS повышены, что указывает на влияние в формировании активного витамина D ($1, 25 (OH)_2 D_3$), что очень важно для процесса формирования яичной скорлупы¹⁹.

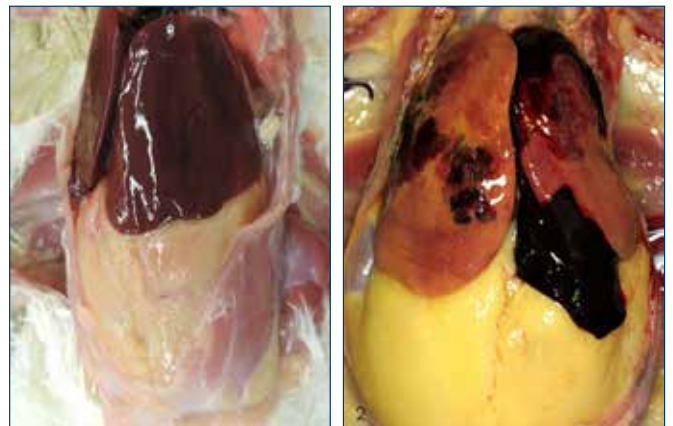


Рисунок 1a (слева): Нормальная печень.
Рисунок 1b (справа): Геморрагический синдром ожирения печени. Большой сгусток крови, возникающий из печени. Обратите внимание на избыточный брюшной жир.

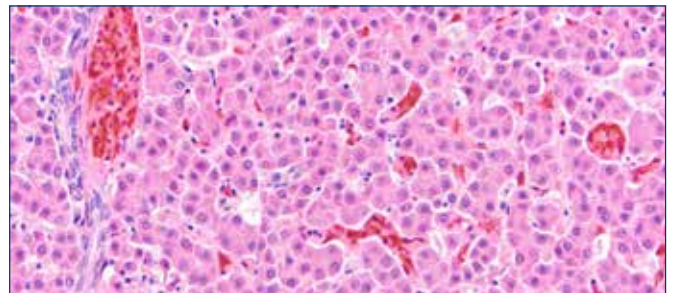


Рисунок 2a. Микроскопический обзор нормальной печени. Изображение предоставлено доктором Юко Сато.

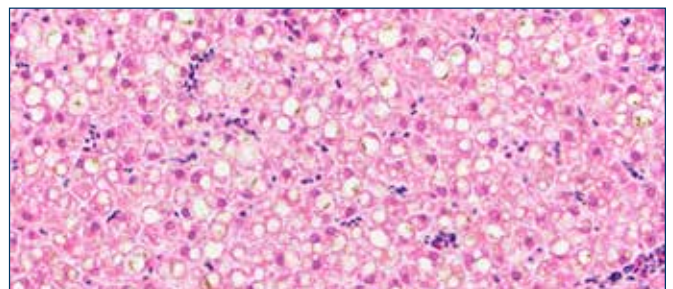


Рисунок 2b. Микроскопический обзор геморрагического синдрома ожирения печени. Гепатоциты растягиваются жировыми вакуолями. Изображение предоставлено доктором Юко Сато.

ВОЗМОЖНЫЕ ПРИЧИНЫ FLHS

Точная причина FLHS неясна. Были выдвинуты факторы, связанные с питанием, генетикой, окружающей средой и гормональными влияниями. Предполагается, что сочетание этих факторов необходимо для возникновения FLHS^{14,16,25}.

Вес тела и энергетический баланс

Энергия рациона, потребляемая сверх нормы, обрабатывается печенью и хранится в виде жира. Это происходит независимо от источника энергии (то есть жира и углеводов)¹⁵. Когда избыточная энергия доступна для синтеза жира печенью в течение длительного периода времени, происходит ожирение и повышенная инфильтрация печени²⁴.

FLHS был впервые признан после того, как в промышленность несушек были введены высококалорийные рационы. Эти рационы, особенно те, которые содержат в себе кукурузу или пшеницу, были связаны с частыми случаями возникновения FLHS^{6,21,23}. Несушки, которые содержатся в клетке, менее активны, чем те, которые находятся в других системах содержания; поэтому они имеют более низкую потребность в энергии и имеют более высокий риск получения избыточной энергии^{1,5}.

Эстроген предрасполагает стадо к FLHS

Гормон эстроген связан с половой зрелостью и стимулирует печень хранить больше жира для синтеза желтка яиц. Когда птица начинает яйцекладку, размер печени резко возрастает в ответ на уровни эстрогена. Комбинация положительного энергетического баланса и влияния эстрогена, предрасполагает несушку к развитию FLHS. Это подчеркивает необходимость избегать избыточного потребления энергии, особенно в ранний период яйцекладки, когда птицы находятся на пике яйценоскости.

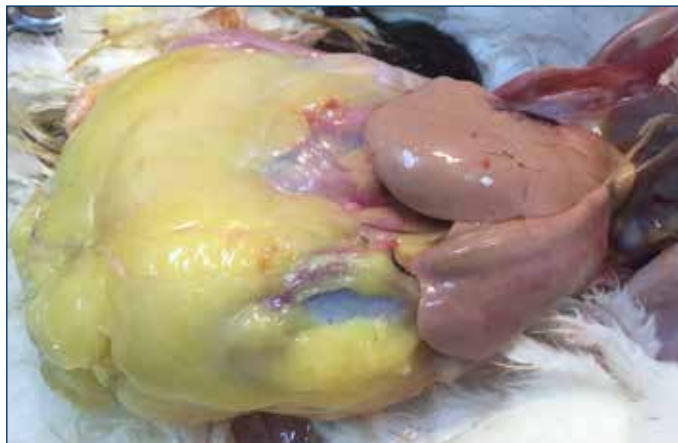

Рисунок 4. Крайняя степень инфильтрации печени и ожирения.

Тепловой стресс

Наиболее часто FLHS возникает в теплый период года. Более высокие температуры окружающей среды снижают энергетические потребности, приводя к более положительному балансу энергии^{2,12,13}. Чтобы регулировать температуру тела, птицы полагаются на испарительное охлаждение во время дыхания. Увеличение абдоминального жира из-за избыточной энергии, может мешать нормальному дыханию и охлаждению, что делает птиц более склонными к тепловому стрессу и разрыву печени.

Микотоксины

Микотоксины, особенно афлатоксины, которые могут загрязнять злаки, индуцируют накопление липидов⁴ и кровоизлияния в печень. Использование рапсовой муки в рационе способствует увеличению случаев заболеваемости FLHS, потому что эруковая кислота или другие токсичные метаболиты могут влиять на прочность соединительной ткани в печени^{3,17}, что приводит к разрушению печени и кровоизлиянию.

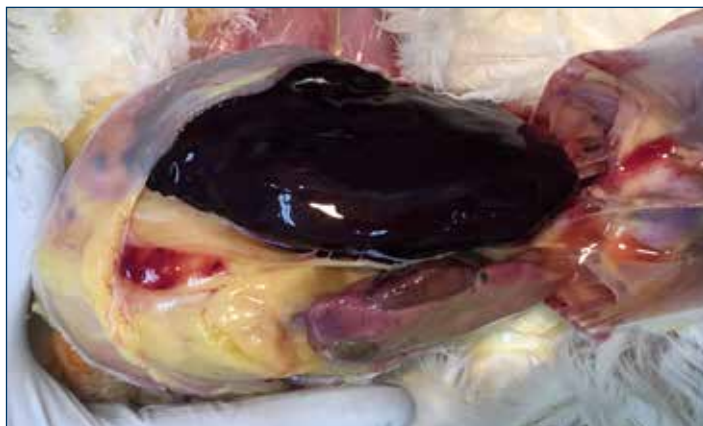


Рисунок 3. Массовые кровоизлияния и разрыв капсулы печени, вызвали внезапную смерть у этой птицы.

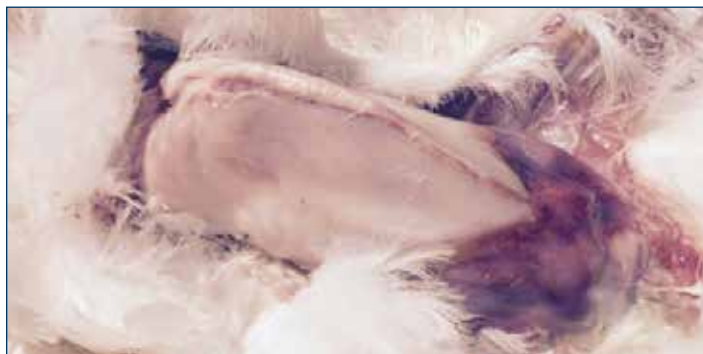

Рисунок 5. Эта птица умерла от кровоизлияния в печени. Сгусток крови виден через кожу над брюшной полостью. Обратите внимание на бледную, обескровленную грудную мышцу.

ПРОФИЛАКТИЧЕСКИЕ МЕРЫ

Обеспечивайте надлежащий уровень обменной энергии для поддержания птиц и оптимизации производства, но не более. Максимизация потребления энергии в ранний период яйцекладки, имеет важное значение для обеспечения высокой яйценоскости. Однако потребности в энергии будут уменьшаться, по мере снижения яйценоскости. Возможно, необходимо уменьшить питательность рациона, чтобы птицы не набирали лишний вес. Ограничьте потребление энергии за счет использования более низкоэнергетического рациона и / или изменения в системе кормления.

Было показано, что замена диетических углеводов дополнительным жиром, снижает частоту возникновения FLHS до тех пор, пока уровень энергии в рационе не увеличивается⁹. Дополнительный жир сокращает производство новых жирных кислот, поэтому печень должна вырабатывать меньше жира для желтка. Это снижает метаболическую нагрузку на печень.

Использование дроблёного или гранулированного корма, приводит к большему потреблению корма и энергии, чем при кормлении смесями. Избегайте крошки и гранул при кормлении птицы, чувствительной к FLHS.

Рационы несушки должны содержать адекватные уровни витамина Е (50-100 I / кг) и селена (0,3 ppm), чтобы обеспечить достаточный уровень антиоксидантов для предотвращения прогорклости¹⁸. Дополнение липотропными средствами, такими как холин (500 мг / кг), метионин (0,1%) и витамин В12, помогают инфильтрировать жир из печени и поддерживать восстановление поражённой птицы.

Дефицит кальция, возникший при FLHS, можно возместить при помощи добавления в рацион большого количества кальция и витамина D. Это позволяет птице потреблять больше кальция без чрезмерного потребления энергетического компонента корма.

Избегайте любых форм стресса. Тепловой стресс имеет особо важное значение, поскольку он может ускорить или усилить присутствие FLHS¹⁵.

Одним из наиболее важных аспектов профилактики является мониторинг факторов риска и признаков FLHS^{14,16}. Следует контролировать потребление корма, а также увеличение живого веса, падежа птицы и снижение яйценоскости. Регулярный мониторинг (по крайней мере каждые 30 дней) живого веса тела и однородности, могут помочь выявить развитие избыточной массы тела. Менее однородные стада, могут содержать относительно тяжелых птиц с большим риском FLHS. Выполняйте патологоанатомические исследования для оценки состояния печени и будьте осторожны с избыточным количеством брюшного жира.

Липотропные питательные вещества

Липотропные питательные вещества являются кормовыми ингредиентами, которые способствуют здоровой функции печени и выведению жира из печени. Метионин, холин, инозит, витамин В12, биотин, L-тритофан, карнитин и селен необходимы для правильной функции печени и жирового обмена. Добавление этих питательных веществ в рацион или в питьевую воду птиц применялось для лечения FLHS с переменным успехом.

ССЫЛКИ

1. Акиба, Я., Дженсон, Л.С., Барб, С.Р и Крилинг, Р.Р., 1982. Эстрадиол плазмы, тироидные гормоны и содержание липидов в печени у кур-несушек, питающихся различными изокалорическими рационами. *J Nutr.* 112: 299-308
2. Акиба, Я., Такахаши, К., Кимура, М., Хирама, С. и Матsumoto, Т., 1983. Влияние температуры окружающей среды, статуса щитовидной железы и синтетического эстрогена на индукцию жировой печени у цыплят. *Vg Poult Sci.* 24: 71-80.
3. Батнагар, М. К., Ямаширо, С., Давид, Л. Л., 1980. Ультраструктурные исследования фиброза печени в рационах индеек, содержащих рапсовый шрот. *РЭС Вет Наук* 29: 260-265.
4. Брайден, В.Л., Камминг, Р.Б., Бальнав, Д., 1979. Влияние состояния витамина А на реакцию цыплят на афлатоксин В1 и изменения метаболизма печени, связанные с афлатоксикозом. *Vg J Nutr.* 41: 529-540.
5. Батлер, Э.Дж. 1976. Заболевания жировой печени у домашней птицы. *Обзор. Птичий путь.* 5: 1-14.
6. Коуч, Дж.Р., 1956. Жирная печень у кур-несушек - состояние, которое может возникнуть в результате повышенного напряжения. *Корма.* 28: 46-54.
7. Креспо, Р. и Х. Л. Шивапраasad. 2003. Развитие, метаболические и другие неинфекционные расстройства. pp 1048-1102 в *Болезнях домашней птицы.* 11-е изд. И.М. Сайф, Г.Ж. Барнс, Ж.Р. Глиссон, А. М. Федли, Л.Р. Макдугалд, и Д. Е. Свейн, изд. Пресс-конференция государственного университета Айовы, Эймс.
8. Дынев, И. 2010. Геморрагический синдром жировой печени в цветовом атласе «Болезни птицы».
9. Хагиджи-Рэд, Ф. и Д. Полин, 1982b. Липид облегчает геморрагический синдром жировой печени. *Poult. Sci.* 61: 2465-2472
10. Хармс, Р.Х. и С.Ф. Симпсон, 1979. Характеристики сыворотки и живого веса кур-несушек с синдромом жировой печени. *Poult. Sci.* 58: 1644-1648.
11. Хезель, К., 2009: Печеночный липоидоз: является ли дефицит карнитина основной причиной? В: Производство индюков: На пути к улучшению благополучия и здоровья. Материалы 5-го Международного совещания Рабочей группы 10 (Турция) WPSA (ED. Гефез, Х.М), Берлин. *Mensch & Buch Verlag.*
12. Айви, С.А. и Нейшем, М.С. (1973). Факторы, влияющие на содержание жира в печени кур-несушек. *Наука о птицеводстве,* 46: 872-881.
13. Йенсен, Л.С., С.Х. Чанг и Р.Д. Ваят, 1976b. Влияние источника углеводов на накопление жиров в печени кур. *Poult. Sci.* 55: 700-709
14. Джулиан, Р.Дж., 2005. Нарушения, связанные с производством и ростом, и другие метаболические заболевания домашней птицы. *Обзор. Ветеринарный журнал* 169, 350-369.
15. Лисон, С и Ж.Д. Саммерс, 1995: Метаболические расстройства домашней птицы и микотоксины; Геморрагический синдром жировой печени С. 64.
16. Лисон, С., 2007. Метаболические проблемы: прошлое, настоящее и будущее. *Журнал прикладных исследований птицеводства* 16: 121-125.
17. Мартлэнд et al., 1984 Мартлэнд, М.Ф., Батлер, Е.Дж. и Фенвик, Г.Р., 1984. Рапсовое индуцированное кровоизлияние в печень, ретикулолиз и биохимические изменения у кур-несушек: эффекты кормления с высоким и низким уровнем глюкозинолата. *Res Vet Sci.* 36: 298-309.
18. Морис, Д.В., Л.С. Йенсен и Хиккаки Тойо., 1979; Сравнение рыбной муки и соевой муки в профилактике геморрагического синдрома ожирения печени у несушек, содержащихся в клетках. *Poult Sci.* 58 (4): 864-870.
19. Майлз, Р. Д., Р. Х. Хармс и Джункейра О. М., 1985. Плазменный кальций, фосфор, 25-дигидроксивитамин D3 и 1-25-дигидроксивитамин D3 птицы с синдромом жировой печени. *Poult Sci Apr,* 64 (4): 768-70
20. Пирсон, А.В. и Е.Ж. Батлер, 1978a. Патологические и биохимические наблюдения за субклиническими случаями геморрагического синдрома жировой печени у птицы. *Res. Ветеринарный Sci.* 24: 65-71.
21. Пирсон, А.В., А.В. Архипов, Э.Дж. Батлер и Лаурсен-Джонс А.П., 1978. Влияние рациона зернового и энергетического содержания на накопление липидов в печени при геморрагическом синдроме жировой печени у птицы. *Ветеринарный Sci.* 24: 72-76.
22. Полин, Д и Дж. Х. Волфорд, 1977. Роль эстрогена как причины жирового геморрагического синдрома печени. *J Nutr.* 107 (5): 873-886
23. Полин, Д. и Дж.Х. Вольфорд, 1976. Роль эстрогена как причины геморрагического синдрома жировой печени. *J. Nutr.* 107: 873-886.
24. Шини, А., 2014. Геморрагический синдром жировой печени у кур-несушек: полевые и экспериментальные исследования. Кандидатская диссертация Университет Квинслендской школы сельского хозяйства и пищевых наук.
25. Скваерс и Лисон, 1988 Скваерс, Е. Ж. и С. Лисон, 1988. Этиология синдрома жировой печени у кур-несушек. *Ветеринарный Ж.* 144: 602-609
26. Трот, К.А., Ф. Гьянити, Г. Римолди, А. Хилл, Л. Вудс, Б. Барр, М. Андерсон и Мете А., 2014. Геморрагический синдром жировой печени у домашней птицы: ретроспективная серия гистопатологических случаев. *Ветеринарная патология.* Том 51 (4) 787-795.

